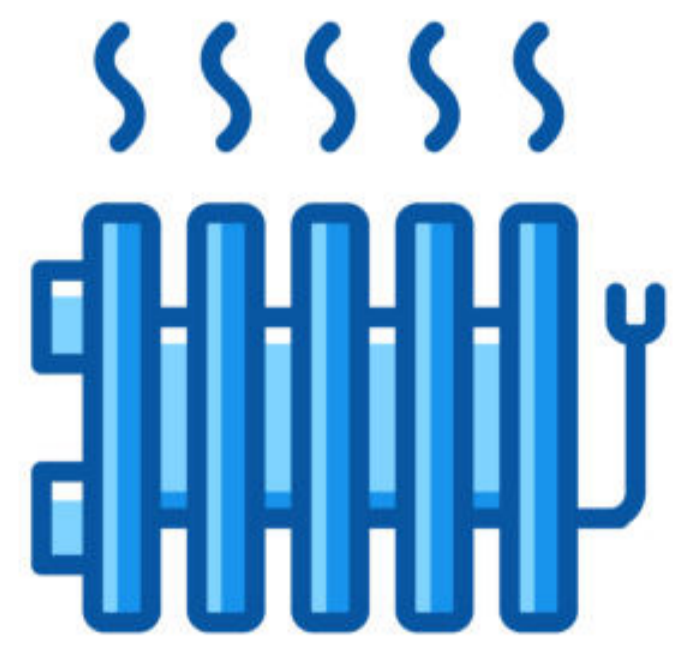


Un extraño tatuaje

Cambra Quintas L, García de Casasola Rodriguez C,
Gonzalez Perez M, Lages Jorge Timoteo C.



Ámbito do caso

Atención Primaria

Motivo de consulta

Miedo a tener una trombosis venosa profunda

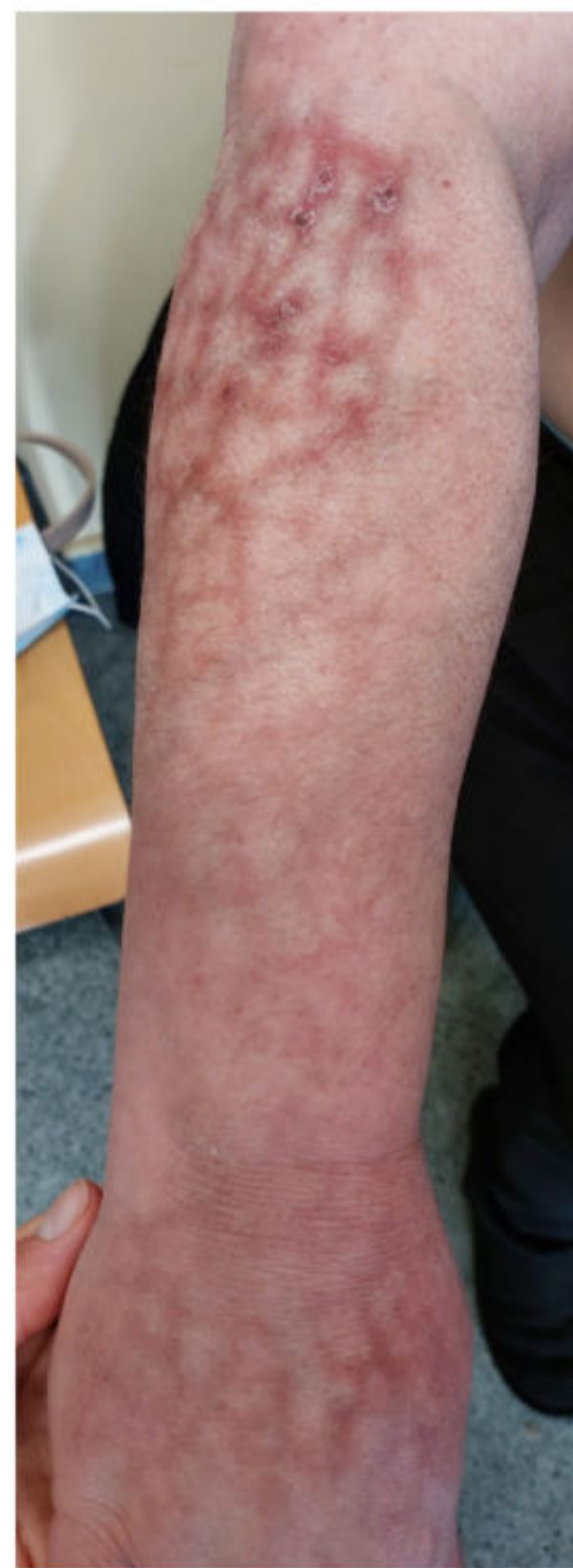Anamnesis

- FRCV: Diabetes Mellitus tipo II, Dislipemia
- Alteraciones en la pigmentación de miembro superior y mejilla derechos de 1 mes de evolución.
- Lesiones no dolorosas ni pruriginosas.
- No lo relacionaba con frío ni con nada en concreto.
- Asustada por miedo a tener una trombosis en ese brazo.

50a

Tras anamnesis dirigida la paciente confirmó que todos los días se sentaba viendo la tele al lado de un calefactor eléctrico apoyando muchas veces el brazo derecho en ese calefactor.

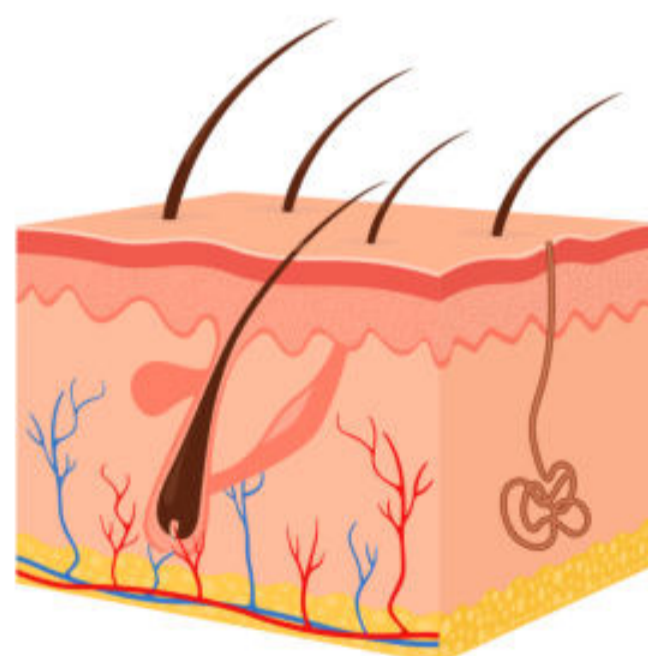
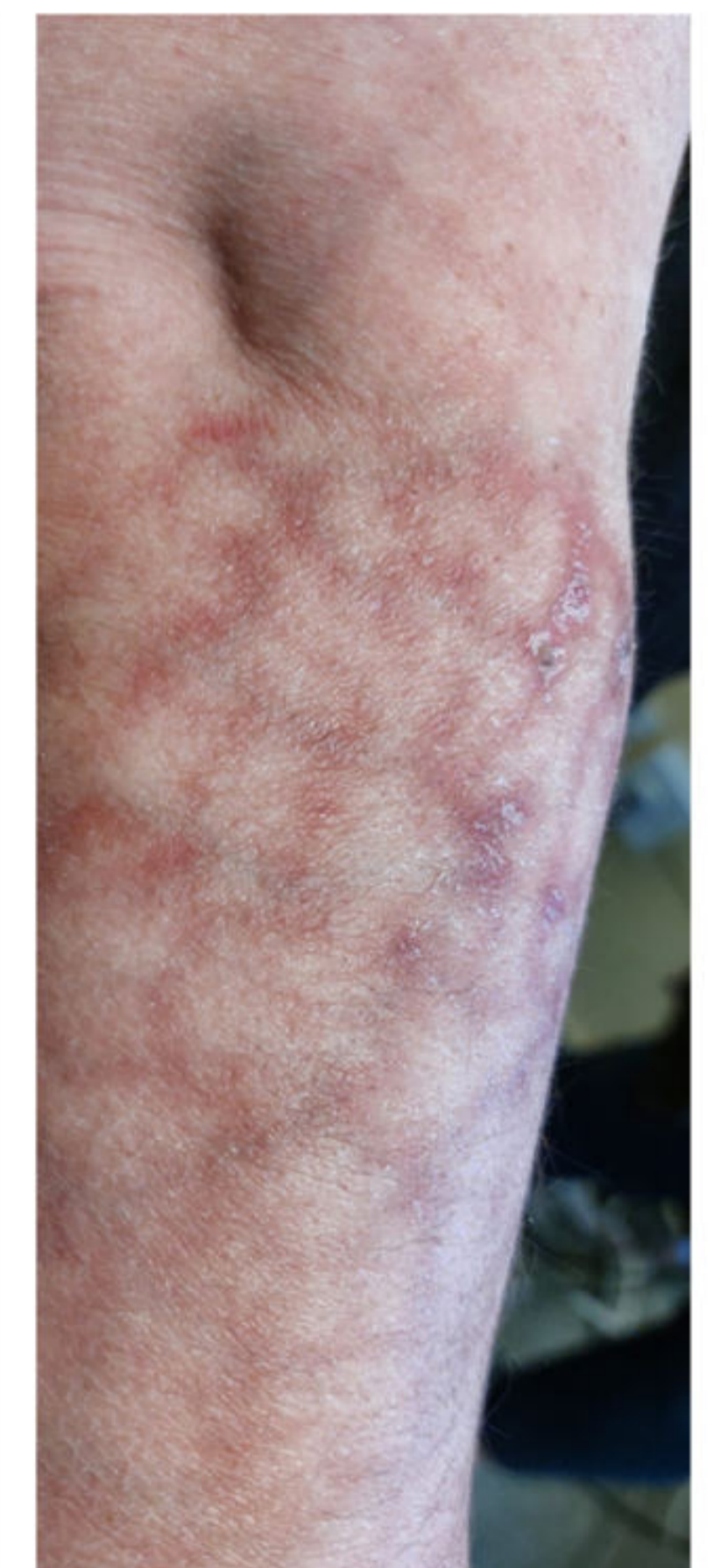Exploración Física e Diagnóstico Diferencial



Máculas eritemato-violáceas, con patrón reticular, con áreas de aspecto atrófico y zonas de pigmentación parduzca en cara posteroexterna de brazo, antebrazo y hemicara derechos.

Exploración no era compatible con una TVP.

Diagnóstico diferencial: livedo reticularis idiopática (afectación uniforme de 4 extremidades) y la secundaria a vasculitis u obstrucción venosa (afectación asimétrica y parcheada) siendo que en ambos casos la intensidad de la hiperpigmentación aumenta con el frío.



Juicio Clínico

Eritema Ab Igne



Evolución y Conclusiones

- Actualmente persisten las lesiones aunque lleva meses sin contacto con la fuente de calor.
- Se mantiene el control evolutivo puesto que se han descrito algunos casos de transformación maligna a carcinoma epidermoide, carcinoma de células de Merkel o linfoma B cutáneo B de la zona marginal.
- La biopsia estaría indicada si surgen cambios sospechosos de malignización (nódulos, ulceraciones).

Conocer las características socioculturales de la comunidad en la que trabajamos es una herramienta que nos permite a los médicos de familia identificar situaciones y factores que nos ayudan a entender la situación de salud-enfermedad de nuestros pacientes.